

# Das Langzeit-Ösophagus-EKG

## Von der Idee zur klinischen Anwendung

Andreas Haeblerlin<sup>a,b</sup>, Thomas Niederhauser<sup>b,c</sup>, Marisa Thanks<sup>c</sup>, Reto A. Wildhaber<sup>c</sup>, Josef Goette<sup>c</sup>, Marcel Jacomet<sup>c</sup>, Hildegard Tanner<sup>a</sup>, Jürg Fuhrer<sup>a</sup>, Laurent Roten<sup>a</sup>, Rolf Vogel<sup>b,d</sup>

### Hintergrund


Rhythmusstörungen weisen eine hohe Prävalenz auf, und Vorhofflimmern ist die häufigste Rhythmusstörung. Während Vorhofflimmern ca. 1 bis 2% der 65-Jährigen betrifft, steigt dessen Prävalenz bei 80-Jährigen auf über 10%. Patienten mit Vorhofflimmern haben ein erhöhtes Thromboembolierisiko. Dieses Risiko kann mittels einer Antikoagulation, wofür heute mehrere Medikamente zur Verfügung stehen, sehr wirksam reduziert werden. Allerdings ist Vorhofflimmern häufig asymptomatisch oder aber die Episoden sind nur sporadisch und kurzdauernd, weshalb die Diagnose gar nicht oder zu spät gestellt wird. Nicht selten ist in solchen Fällen ein ischämischer, zerebrovaskulärer Insult die Erstmanifestation des Vorhofflimmerns.

Das Screening nach Vorhofflimmern erfolgt vorwiegend mittels Langzeit-EKG. Dabei ist die Sensitivität der Screeningmethode proportional zur Dauer und Anzahl der EKG-Aufzeichnungen. Je länger und je häufiger ein EKG aufgezeichnet wird, desto höher ist die Wahrscheinlichkeit, ein Vorhofflimmern nachzuweisen. Eingesetzt wird hierfür die kontinuierliche EKG-Aufzeichnung während 24 h, 48 h, 7 Tagen, 14 Tagen etc. oder die mehrmals tägliche Aufzeichnung eines Rhythmusstreifens von 30 Sekunden Dauer über mehrere Wochen [1]. Eine weitere, invasive Möglichkeit ist die Implantation eines Ereignisrekorders.

Die gebräuchlichste Screeningmethode mit adäquater Sensitivität ist die kontinuierliche EKG-Aufzeichnung während mehrerer Tage. Allerdings führen Hautirritationen nicht selten zum vorzeitigen Abbruch der EKG-Aufzeichnung, und die Verkabelung ist für die Patienten lästig [1]. Zudem ist die Signalqualität aufgrund austrocknender oder sich lösender Elektroden mitunter mangelhaft. Und schliesslich erzeugt die grosse Datenmenge einen erheblichen zeitlichen Auswertungsaufwand [1]. Automatische Analysesoftware kann die Auswertung zwar beschleunigen, ist jedoch der Auswertung durch den Menschen bezüglich diagnostischer Genauigkeit unterlegen [2]. Letzteres rührt daher, dass zur automatischen Arrhythmiediagnostik lediglich die QRS-Komplexe (R-Zacken) detektiert und genutzt werden können. Vorhofflimmern wird dabei meist anhand einer gegenüber dem Sinusrhythmus erhöhten RR-Variabilität erkannt [2]. Die Vorhofsaktivität selbst kann nicht direkt beurteilt werden, da weder die Signalqualität noch die Amplitude der P-Welle im Langzeit-EKG eine zuverlässige automatische Erkennung derselben erlaubt.

### Zielsetzung und Hypothese

Alternative Methoden zur konventionellen Langzeit-Elektrokardiographie sind aufgrund der oben erwähnten Nachteile wünschenswert. Sie sollten eine möglichst lange Aufzeichnungsdauer in optimaler Qualität ermöglichen, ohne bei den Trägern unangenehme Nebenwirkungen zu verursachen. In der Anwendung sollten diese Methoden ebenso simpel wie herkömmliche Geräte sein und insbesondere die Arrhythmiediagnostik von Vorhofflimmern erleichtern.

Der Ösophagus bietet sich aufgrund der engen anatomischen Beziehung zum linken Vorhof an, um qualitativ hochwertige atriale EKG-Signale aufzuzeichnen (Abb. 1 ). In diversen medizinischen Disziplinen werden nasogastrische Sonden über Wochen eingesetzt und von Patienten sehr gut toleriert. Das Aufzeichnen eines Langzeit-EKG über den Ösophagus ist deshalb eine mögliche alternative Methode zur konventionellen Langzeit-Elektrokardiographie, welche die oben genannten Vorgaben erfüllen könnte. Bislang wurde das ösophageale EKG lediglich in der Akutdiagnostik von Tachyarrhythmien und für diagnostische elektrophysiologische Untersuchungen eingesetzt, nicht jedoch als Instrument zur Langzeit-Elektrokardiographie. Dieses mehrjährige Forschungsprojekt hat zum Ziel, parallel zur Geräteentwicklung die notwendigen Grundlagen für eine klinische Implementierung der ösophagealen Langzeit-Elektrokardiographie zu erarbeiten.

### Methodik

Im Rahmen diverser Studien wurden die technischen und klinischen Aspekte der ösophagealen EKG-Aufzeichnung, parallel zur technischen Entwicklung eines Rekorderprototypen, evaluiert. Zuerst wurden verschiedene ösophageale EKG-Elektroden bezüglich Handhabung und Patientenkomfort mittels eines Fragebogens beurteilt. Anschliessend wurde ein ösophageales EKG in verschiedenen Einlagetiefen aufgezeichnet, um die

#### Funding sources:

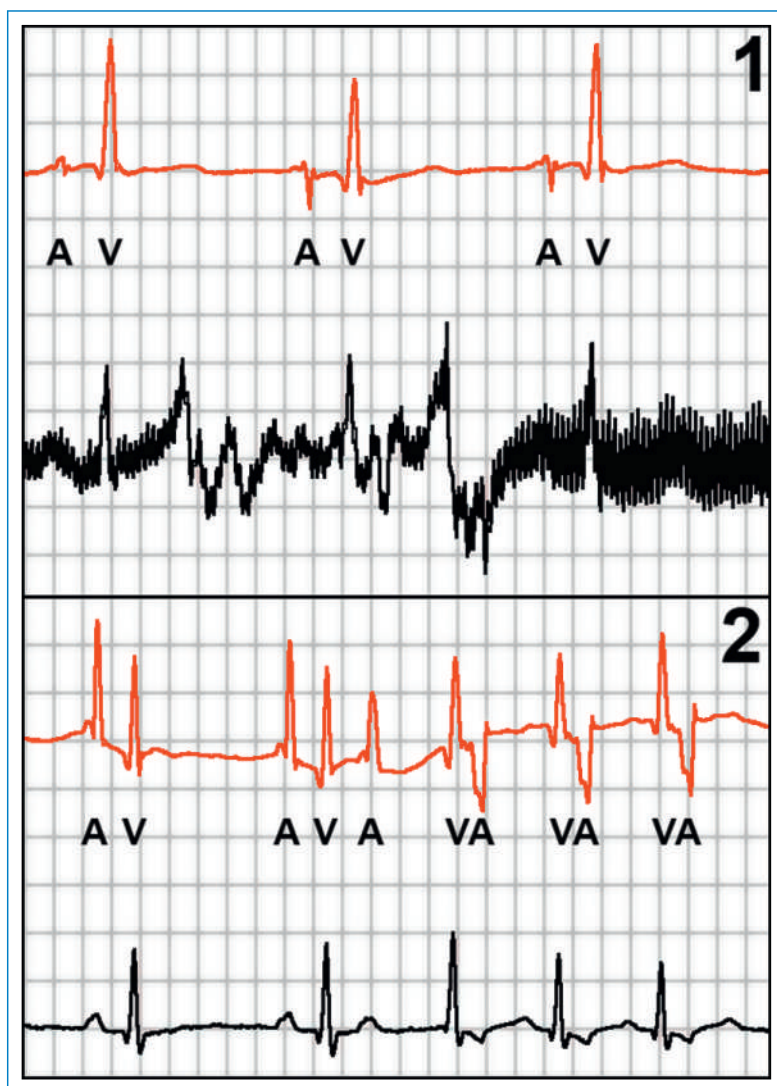
- Swiss Heart Foundation
- Kommission für Technologie und Innovation (KTI)
- Wiss. Fonds Kardiologie, Inselspital Bern
- Wiss. Fonds Kardiologie, Bürgerspital Solothurn

<sup>a</sup> Klinik für Kardiologie, Inselspital, Universitätsspital Bern

<sup>b</sup> ARTORG Center for Biomedical Engineering Research, Universität Bern

<sup>c</sup> Institute for Human Centered Engineering – microLab, Berner Fachhochschule Biel

<sup>d</sup> Kardiologie soH, Bürgerspital Solothurn



**Abbildung 1**  
Zwei Beispiele eines simultan aufgezeichneten ösophagealen EKGs (in Rot) und externen EKGs (in Schwarz, Ableitung II). Atriale und ventrikuläre Signale im ösophagealen EKG sind mit «A» und «V» beschriftet. Das obere Panel (1) zeigt Bewegungsartefakte im externen EKG, die eine Rhythmusdiagnostik verunmöglichen, während das ösophageale EKG eine einwandfreie Signalqualität aufweist. Im unteren Panel (2) ist der Beginn einer kurzen, nichtanhaltenden atypischen AVNRT aufgezeichnet. Ein Rasterhäuschen entspricht einer Zeitdauer von 100 ms und einer Amplitude von 1 mV.

bezüglich Signalqualität und -amplitude optimale Einlagetiefe zu ermitteln. Schliesslich wurde über mehrere Stunden bis Tage gleichzeitig ein ösophageales wie auch ein externes EKG bei 25 Patienten mit paroxysmalem Vorhofflimmern und 25 Kontrollen ohne Vorhofflimmern aufgezeichnet.


### Wichtigste Ergebnisse

In den vergangenen drei Jahren wurden bei über 130 Patienten ösophageale EKGs aufgezeichnet. Eine nasale Einlage der ösophagealen Elektrode gelingt in rund neun von zehn Fällen problemlos und ohne Rachenanästhesie. Das initial durch die Elektrode ausgelöste

Fremdkörpergefühl verschwindet nach kurzer Angewöhnungszeit praktisch vollständig [3]. Essen und Trinken ist mit liegender ösophagealer Elektrode möglich. Die optimale Einlagetiefe der ösophagealen Elektrode kann anhand der Körpergrösse des Patienten mittels folgender Formel einfach abgeschätzt werden [3]:

$$\text{Optimale Einlagetiefe} = \frac{\text{Körpergrösse [cm]}}{4} - 7 \text{ cm}$$

Die Signalqualität des ösophagealen EKGs ist im Vergleich zum externen EKG generell besser (Abb. 1). Selbst sportliche Aktivitäten wie Klettern oder Tanzen beeinflussen die Signalqualität des ösophagealen EKGs nur geringfügig. Während die Amplitude der ventrikulären Aktivierung mit beiden Technologien vergleichbar ist, wird die atriale Aktivierung im ösophagealen EKG mit signifikant grösserer Amplitude dargestellt (1,3 mV vs. 0,2 mV; Abb. 1) [3]. Letzteres ist von grosser Bedeutung, da dies die zuverlässige Detektion der Vorhofsaktivität im ösophagealen EKG ermöglicht. Damit rückt auch eine Software-basierte automatische Unterscheidung von Vorhof- und Ventrikelaktivität und somit eine atriale Rhythmusdiagnostik in greifbare Nähe.

Mit Hilfe der ösophagealen EKG-Daten wurde ein speziell für diese Anforderungen adaptierter Rekorderprototyp entwickelt [4]. Er erlaubt die simultane hochauflösende Registrierung zweier bipolarer ösophagealer EKG-Ableitungen und kann – ähnlich einem Hörgerät – hinter dem Ohr getragen werden. Um die gespeicherte Datenmenge und den Energieverbrauch des Gerätes möglichst gering zu halten, wurden neueste Ansätze der Signalverarbeitung wie das «Sub-Nyquist-Sampling» verfolgt und in moderne, sehr energiesparende Chip-Technologie implementiert [5]. Ausserdem wurde eine für ösophageale EKG-Daten optimierte Software zur EKG-Analyse entwickelt (Abb. 2 .

### Schlussfolgerungen und Ausblick

Die ösophageale Langzeit-Elektrokardiographie ist eine valable Alternative zum konventionellen, externen Langzeit-EKG. Die Einlage der ösophagealen Elektrode ist einfach und die Patiententoleranz gut. Die Signalqualität des ösophagealen EKGs ist auch über längere Zeit hervorragend und wenig störanfällig. Zudem liefert das ösophageale EKG hochamplitudige Signale der atrialen Aktivität und damit die Voraussetzung für eine Software-basierte, direkte Erkennung von Vorhoffarrhythmien. In einem nächsten Schritt ist der direkte Vergleich einer ösophagealen vs. externe Langzeit-EKG-Aufzeichnung hinsichtlich der Sensitivität zur Diagnose von Vorhofflimmern geplant. Von technischer Seite wird eine weitere Miniaturisierung des ösophagealen EKG-Rekorders angestrebt mit dem Ziel, diesen komplett in eine ösophageale Elektrode zu integrieren, damit er von aussen nicht mehr sichtbar ist. Ebenfalls wird darauf hingearbeitet, eine kontinuierliche ösophageale EKG-Aufzeichnung über mehrere Wochen zu ermöglichen.

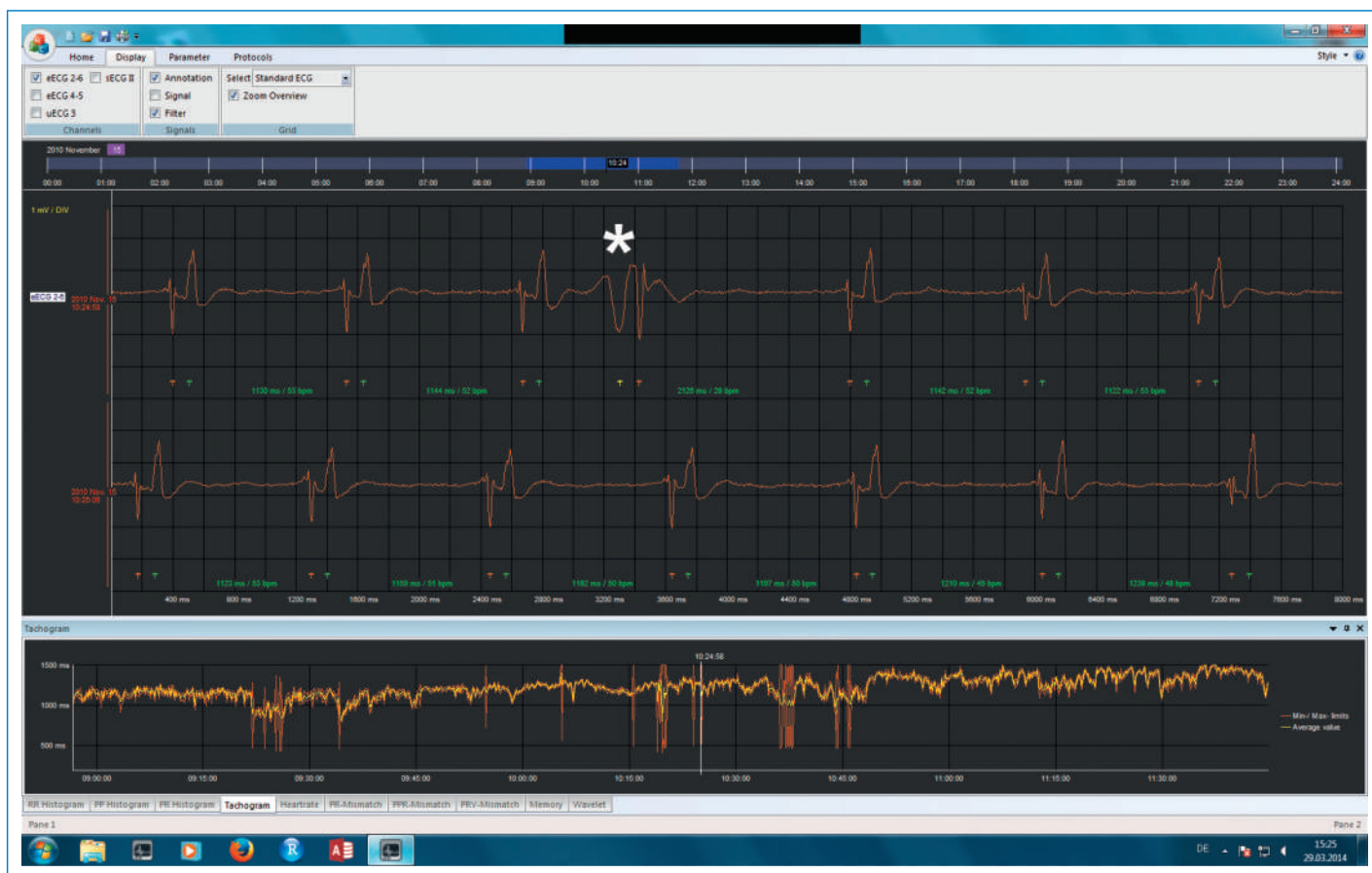

Abbildung 2

Software zur Analyse des ösophagealen Langzeit-EKGs. Das ösophageale EKG wird im Hauptfenster dargestellt. Im unteren Fenster finden sich graphische Auswertungshilfen. Die nachträglich eingefügte Markierung (weisser Stern) zeigt eine ventrikuläre Extrasystole mit retrograder VA-Leitung.

### Verdankung

Wir danken der Schweizerischen Herzstiftung, der Kommission für Technologie und Innovation (KTI), dem Wissenschaftlichen Fonds der Kardiologie des Berner Inselspitals und der Kardiologie soH für die Unterstützung.

### Korrespondenz:

PD Dr. med. Laurent Roten  
 Universitätsklinik für Kardiologie  
 Inselspital  
 Universitätsspital Bern  
 CH-3010 Bern  
[laurent.roten\[at\]insel.ch](mailto:laurent.roten[at]insel.ch)

### Literatur

- 1 Roten L, Schilling M, Häberlin A, Seiler J, Schwick NG, Fuhrer J et al. Is 7-day event triggered ecg recording equivalent to 7-day holter ecg recording for atrial fibrillation screening? *Heart*. 2012;98:645–9.
- 2 Häberlin A, Roten L, Schilling M, Scarcia F, Niederhauser T, Vogel R et al. Software-based detection of atrial fibrillation in long-term ecg's. *Heart rhythm*. 2014; in press.
- 3 Häberlin A, Niederhauser T, Marisa T, Goette J, Jacomet M, Mattle D. The optimal lead insertion depth for esophageal ecg recordings with respect to atrial signal quality. *Journal of electrocardiology*. 2013;46:158–65.
- 4 Niederhauser T, Marisa T, Häberlin A, Goette J, Jacomet M, Vogel R. High-resolution esophageal long-term ecg allows detailed atrial wave morphology analysis in case of atrial ectopic beats. *Medical & biological engineering & computing*. 2012;50:769–72.
- 5 Marisa T, Niederhauser T, Häberlin A, Goette J, Jacomet M, Vogel R. Asynchronous ecg time sampling: Saving bits with golomb-rice encoding. *Computing in Cardiology (CinC)*. 2012;61–4.